ANO 2 • Nº 3 • JUNHO DE 1999

O GLAUCOMA

Boletim Informativo da Sociedade Brasileira de Glaucoma

Filiada ao Conselho Brasileiro de Oftalmologia

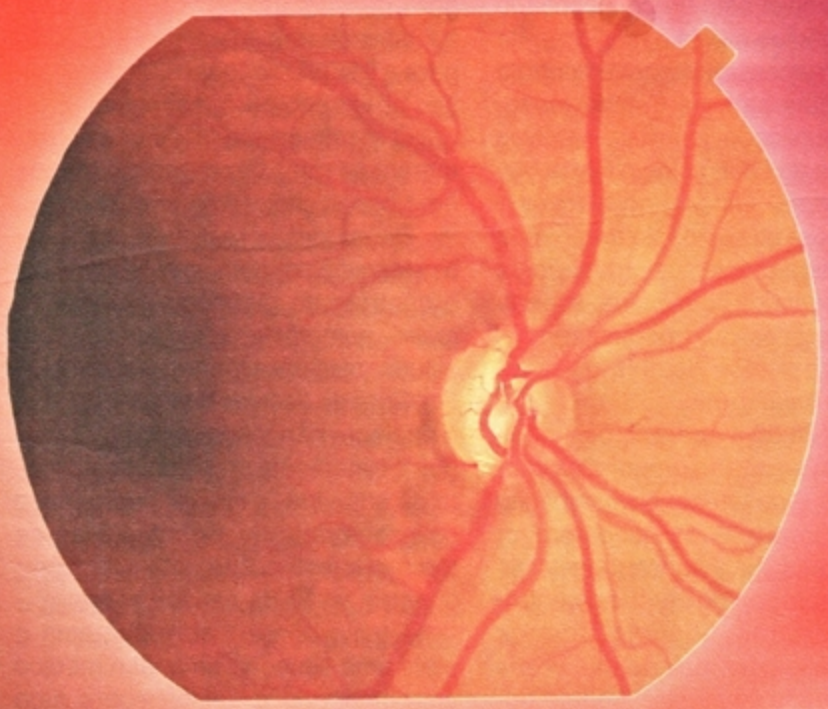

EDITORIAL

O Prof. Geraldo Vicente de Almeida comenta sobre a oportunidade da cirurgia precoce em casos de Glaucoma Crônico ..... *pág. 2*

Um pouco mais da história da Sociedade Brasileira de Glaucoma ..... *págs. 3 e 4*

Resumo de Artigos ..... *págs. 4, 5 e 9*

Hipotonia Ocular: Importância do Diagnóstico e Tratamento Precoces ..... *págs. 6, 7 e 8*

Implantes para Glaucoma ..... *págs. 10 e 11*

Caso Clínico de Paciente com Glaucoma Primário de Ângulo Aberto ..... *pág. 12*

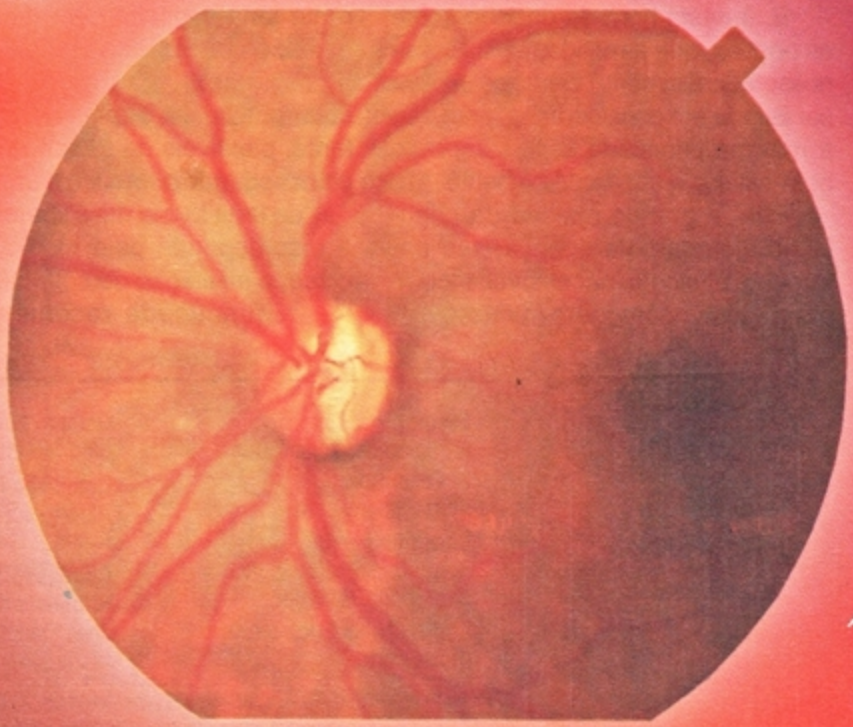

EDITORIAL

GLAUCOMA CRÔNICO: REFLEXÕES SOBRE A OPORTUNIDADE DA CIRURGIA PRECOCE

Prof. Dr. Geraldo Vicente de Almeida
Presidente do Conselho Brasileiro de Oftalmologia

Para nós, o glaucoma crônico dispensa apresentações. Doença terrível e incurável que pode levar o paciente à cegueira, deixa-nos apenas a alternativa de controlá-lo da melhor forma possível, tentando resguardar a visão da pessoa que colocou sua saúde ocular em nossas mãos e confiou em nosso conhecimento.

Se o mal dispensa apresentações, por outro lado exige do médico, reflexões que ultrapassam em muito o que aprendeu nos livros de medicina e de oftalmologia. Depois de diagnosticado,o glaucoma crônico deixa ao médico duas opções para seu controle: a opção clínica, menos traumática e que apresenta menos riscos, e a cirúrgica, recomendada como última opção para certo número de casos.

E, é nesta hora de decisão sobre as opções, que a realidade ultrapassa nosso conhecimento científico e deve ser levada em consideração, para que a máxima prioridade seja, sempre, o bem-estar e a saúde do paciente.

Para a grande maioria da população afetada pela doença, seu tratamento clínico é inacessível, incompreendido, incômodo e ineficaz.

Inacessível pelo preço alcançado pelos remédios e pela associação de remédios necessários para o controle do glaucoma crônico. Estudo recentemente publicado na revista Arquivos Brasileiros de Oftalmologia (*José Maria do Amaral Filho et cols*) revelou que, embora os custos do tratamento do glaucoma crônico sejam menores que os sugeridos pelo exame superficial dos preços dos medicamentos, eles são pesados demais para um país cujo salário mínimo de referência é R$ 136,00 e que está passando por uma recessão de proporções consideráveis (que tem na disseminação do desemprego e do subemprego, uma das principais conseqüências).

Incompreendido porque o controle permanente de uma doença assintomática, na maioria das vezes diagnosticada involuntariamente durante uma consulta para determinar o grau de lentes para presbiopia, exige medidas que a maioria das pessoas considera demasiadas e, portanto, passíveis de serem relegadas a um segundo plano, de serem tomadas de uma forma mais liberal do que a recomendada pelo médico. Além disso, a instilação de colírios, na forma e quantidade recomendadas, gera desconforto crescente, que se transforma em mais um incentivo para a flexibilização do tratamento ou seu abandono puro e simples.

O resultado é a ineficácia do tratamento, tantas vezes testemunhada em nossas clínicas e consultórios.

Diante dessa realidade cotidiana, a prescrição de cirurgias precoces para o controle do glaucoma crônico de grande número de casos não seria uma atitude mais ética de nossa parte?

Quando os fatos demonstram que o paciente não têm condições de seguir o tratamento prescrito para o resto de sua vida, a cirurgia, com todos os riscos dela decorrentes, não se tornaria a melhor alternativa para preservar a visão da pessoa afetada?

Alguns considerarão que esta é mais uma situação na qual o médico seja chamado a decidir sobre algo que, originalmente, não seria de sua responsabilidade, como conseqüência das condições econômicas, sociais e culturais da população que serve e do país em que atua. Mesmo assim, considero que esta reflexão, e a prática decorrente, faz parte intransferível da condição de ser médico oftalmologista no Brasil de 1999.

DIRETORIA

Presidente:
Riuitiro Yamane

Vice-Presidente:
Felício A. da Silva

Secretária Geral:
Mara Lúcia Fontes

Secretário Adjunto:
Marcelo Palis Ventura

Tesoureiro:
Adroaldo de Alencar Costa Filho

2º Tesoureiro:
Sérgio Meirelles

Conselho Executivo:
Remo Susanna Jr.
Sebastião Cronemberger
Geraldo Vicente de Almeida
Ítalo Mundialino Marcon

Comissão de Ética ou Consultoria:
Mauro Albuquerque
Ralph Cohen

Comissão Fiscal:
Alberto Jorge Betinjane
Roberto Galvão

Comissão Organizadora do VIII Simpósio da SBG:
José Francisco Pinheiro Dias
Maria Elisa Katayama

Comissão Científica do VIII Simpósio da SBG:
Remo Susanna Jr.
Sebastião Cronemberger
José Carlos Reys
Homero Gusmão de Almeida
Paulo Augusto de Arruda Mello

CAPA: Documentação da Dra. Mara Lúcia Fontes, do setor de Glaucoma da Universidade do Estado do Rio de Janeiro. Retinografias mostrando duplo *Notch* (entalhe) e *Hoyt* (perda localizada de fibras retinianas) em ambos os olhos de um paciente com glaucoma primário de ângulo aberto.

Um pouco mais da história da Sociedade Brasileira de Glaucoma...

Prof. Dr. Homero G. de Almeida
Prof. Adjunto da UFMG
Chefe do Serviço de Glaucoma do IOBH

Era início de 1981 quando encontrei-me com meu amigo José Carlos Reys pela primeira vez, em São Paulo. Foi nessa época que, seduzidos com a idéia de uma Sociedade de Glaucoma, combinamos uma estratégia mínima para a sua fundação. A idéia era conseguirmos representatividade para uma Sociedade de alcance nacional. Em setembro daquele mesmo ano, durante o Congresso Brasileiro de Oftalmologista no Recife, à mistura básica de café-com-leite (receita que deu tanto certo na história política do Brasil) adicionamos o condimento nordestino e o chimarrão gaúcho: era o equilíbrio necessário para a fundação da Sociedade Brasileira de Glaucoma. Isso, éramos o José Carlos Reys, de São Paulo; eu, de Minas Gerais; o Roberto Galvão, de Pernambuco, e o Ítalo Marcon, do Rio Grande do Sul.

O José Carlos Reys foi, merecidamente, o primeiro presidente da SBG e o responsável pela montagem e o registro dos seus Estatutos. Fui o próximo presidente e o responsável pelo I Simpósio da Sociedade, realizado em fevereiro de 1985. Conseguimos reunir em Belo Horizonte, além dos seus fundadores, os sócios pioneiros da Sociedade Brasileira de Glaucoma, todos palestrantes do Encontro: Alberto Jorge Betinjane, Carlos Akira Omi, Celso Antônio de Carvalho, Felício Aristóteles da Silva, Geraldo Vicente de Almeida, Hilton Rocha, João Orlando Ribeiro Gonçalves, José Ricardo C.L. Rehder, Maria de Lourdes Veronesi Rodrigues, Nassim da Silveira Calixto, Paulo Augusto de Arruda Melo, Remo Susanna Júnior, Roberto F. Santiago Malta, Sebastião Cronemberger, Yehuda Waisberg.

Os conferencistas foram os Doutores Celso Antônio de Carvalho, Hilton Rocha e Nassim Calixto. O convidado estrangeiro foi o Dr. Erik Greve, da Holanda. A Sociedade Brasileira de Glaucoma nasceu já condenada ao sucesso: foram quase 300 participantes numa época em que Belo Horizonte encontrava-se sitiada por chuvas torrenciais.

Ao montar o Programa Oficial do Simpósio, ocorreu-me que qualquer Sociedade que se preze tinha que ter um logotipo. Foi quando tive a idéia (feliz?) da logomarca, cuja criação é mostrada passo a passo nas figuras a, b, c, d, e, f, com a arte final de Carla Coscarelli. *(cont. pág. 4)*

Alphagan®
Tartarato de Brimonidina
Mais eficaz e seguro no uso concomitante com maleato de timolol.

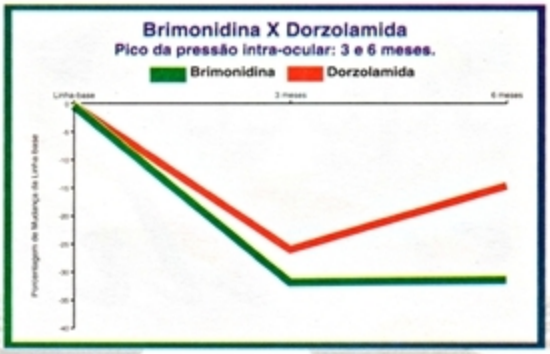

Aos 3 meses:
- Alphagan® reduziu 32% a PIO.
- Dorzolamida reduziu 26% a PIO.

Aos 6 meses:
- Alphagan® manteve redução da PIO em 32%.
- Dorzolamida reduziu apenas 19% a PIO.

Maior redução da PIO do que a Dorzolamida em tratamentos prolongados.

ALLERGAN

Criação da Logomarca da SBG

a) Os dois semi-círculos que se tocam internamente é a imagem da tonometria de aplanação: é a própria expressão da pressão intra-ocular – consequentemente do glaucoma.

b) Enfocando somente o pequeno segmento dos dois anéis que se tocam, obtemos o "S" de sociedade;

c) A porção do anel superior com um círculo sugere o "b" de brasileira;

d) A porção do anel inferior com um círculo sugere o "g" de glaucoma;

e) Um certo movimento confere equilíbrio à logomarca;

f) Finalização com o nome da Sociedade.



Resumo de Artigos

Controle dos picos de pressão intraocular após trabeculoplastia com laser de argônio: Brimonidina 0,2% versus Apraclonidina 1,0%

Autores: Barnes, S.D.; Dirks, M.S.; Doc, E.A.; Campagna, J.A. & Zimmerman, T.
Publicado: J. Glaucoma, 8 (1): Suppl (Fev.) 515, 1999. (abstracts from the 1999 Annual Meeting of the AGS)

Objetivo: O objetivo deste estudo foi determinar se a Brimonidina 0,2% pode controlar os picos de pressão intraocular (PIO) assim como a aproclomidina 1,0% em pacientes submetidos a trabeculoplastia com laser de argônio (TLA).
Métodos: 46 olhos de pacientes com glaucoma de ângulo aberto ou hipertensão ocular foram rando-mizados para receber a brimonidina 0,2% (n=23) ou Apraclonidina 1,0% (n=23) antes e após a realização da TLA em 360°. Tanto os pacientes quanto os médicos não sabiam qual era a droga administrada em cada participante do estudo. As medidas da PIO foram realizadas no pré-operatório. A diferença entre o maior valor de Pio aferido no pós-operatório e o valor aferido no pré-operatório foi considerado como a variação máxima da PIO. A média das variações máximas de cada grupo foram analizadas estatisticamente utilizando o teste de Student para duas amostras.
Resultados: A média da variação máxima da PIO no grupo que utilizou a Brimonidina 0,2% foi de 2,6±36 mmHg e a média do grupo que utilizou a Aproclomidina 1,0% foi de -2,3±3,7 mmHg (P=0,8). Nenhum paciente apresentou pico pressórico maior que 10 mmHg.
Conclusão: A Brimonidina 0,2% mostrou-se tão efetiva quanto a apraclomidina 1% na prevenção dos picos de pressão intraocular após a trabeculoplastia com laser de argônio.

Resumo de Artigos

Os efeitos da Unoprostona Isopropílica 0,12% e do Maleato de Timolol 0,5% na Curva Diária de Pressão Ocular

The effects of Unoprostone Isopropye 0,12% e do Timolol Maleat 0,5% or Diurnal Intraocular Pressure.

Autores: Willian C. Stewart, MD, Jeanette A. Stewart, RN, and Barry M. Kapik, MS.

Publicado no: J. Glaucoma, 7:388-394, 1998.

Objetivo: Comparar o efeito da unoprostona isopropílica 0,12% com o da solução de maleato de timolol 0,5% usados duas vezes ao dia, através da curva diária de pressão ocular em pacientes com glaucoma primário de ângulo aberto ou hipertensão ocular.

Métodos: Nessa comparação de grupos paralelos em um único centro, 36 pacientes com glaucoma primário de ângulo aberto ou hipertensão ocular foram randomizados numa proporção de 2:1 para receber a unoprostona isopropílica 0,12%, placebo ou solução de maleato de timolol 0,5%, respectivamente. Uma curva diária dos controles-placebo no dia 0 e curvas diárias de controles-ativos nas semanas 2 e 4 foram feitas às 2, 4,6, 8, 10, 12 e 24 horas. Na semana 2, a administração de unoprostona isopropílica duas vezes ao dia foi comparada com administração de Maleato de Timolol duas vezes ao dia. Na semana 4, administração de unoprostona isopropílica 3 vezes ao dia foi comparada com administração de Maleato de Timolol duas vezes ao dia.

Resultados: Na medida de 24 horas às 8:00h da manhã na semana 2, a administração de unoprostona isopropílica duas vezes ao dia diminuiu a Po de 23,4 ± 2,0 mmHg para 19,3±4,4 mmHg, e o maleato de timolol reduziu a Po de 24,4±2,6 mmHg para 17,5±2,9 mmHg. Na medida de 8:00 da manhã na semana 4, unoprostona isopropílica dada 3 vezes ao dia produziu uma Po de 19,6±3,3 mmHg e o maleato de timolol resultou em uma Po de 19,4±3,0 mmHg. Nenhuma diferença estatística entre os grupos foi observada em qualquer ponto durante as curvas diárias. A segurança foi similar nos dois grupos de tratamento, sem diferenças entre os grupos em relação aos seguintes fatores: hiperemia conjuntival, infecção do segmento anterior e alteração de cor da íris.

Conclusão: Os resultados deste estudo de curto prazo indicam que a unoprostona isopropílica pode ser segura e efetiva na redução da Po quando usada duas ou três vezes ao dia.

Um novo tratamento para o glaucoma

Cosopt®*

(cloridrato de dorzolamida/maleato de timolol, MSD)
Solução Oftálmica

Potência de Dois, Facilidade de Um

- Eficácia de dupla terapia para reduzir a PIO
- Conveniência de embalagem única

Nota: informações detalhadas à disposição dos srs. médicos, a pedido.
*Marca registrada de Merck & Co., Inc., Whitehouse Station, NJ, EUA.

MC 133/99 05-2000-CST-99-BR-133-J

MERCK SHARP & DOHME on line 0800-122232 E-mail: online@merck.com www.msdonline.com.br

Hipotoni
Importância do Diagnósti

Prof. Dr. Sebastião Cronemberger
Titular de Oftalmologia da Universidade Federal de Minas Gerais

O glaucoma é uma doença que, pelas suas próprias características, traz um estigma de gravidade que preocupa principalmente os seus portadores, não menos os oftalmologistas em geral e, certamente ainda mais, em particular, os oftalmologistas que se dedicam ao seu estudo (glaucomatólogos). Nessa doença, o objetivo precípuo de todo e qualquer tratamento é a preservação da função visual, o que, de um modo geral, é alcançado quando se reduz a Po abaixo ou ao nível da chamada pressão crítica. Contudo, em Oftalmologia, a reabilitação visual e/ou a preservação da função visual, em alguns pacientes, é o desiderato perseguido pelo oftalmologista, qualquer que seja a sub-especialidade de sua preferência. Nesse contexto, é importante que se realce aqui uma condição ocular – a hipotonia, oposta em termos pressóricos ao glaucoma, mas com conseqüências que podem ser desapontadoras ou mesmo desastrosas em relação à função visual como o é a primeira. Mas, a hipotonia ocular opõe-se também ao glaucoma no que diz respeito à instalação das suas conseqüências, às vezes irremediáveis, como no glaucoma, em relação ao segmento posterior, destacando-se a maculopatia hipotônica e as dobras coriorretinianas. As figuras 1a, 1b, 2a, 2b, 3a e

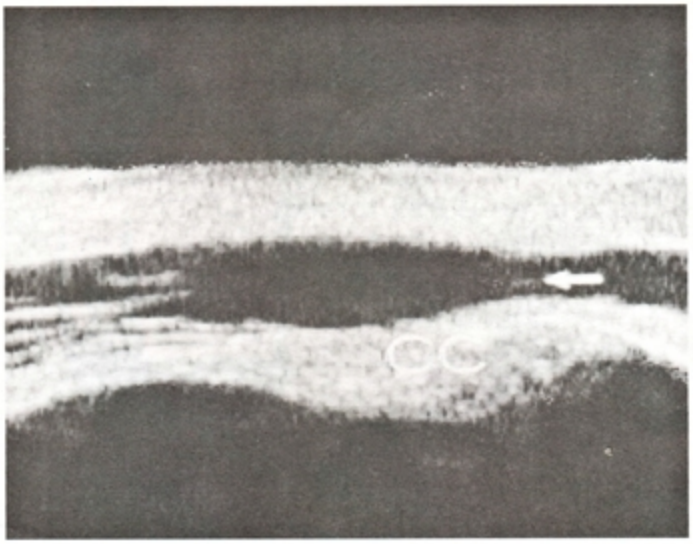

Fig. 1 a – Imagem mostrando uma ciclodiálise no quadrante temporal associada a descolamento cilioroidiano circunferencial num olho após trauma contuso.

Fig. 1 b - Retinografia mostrando maculopatia hipotônica e dobras coriorretinianas (6 meses após a instalação da hipotonia do mesmo paciente).

3b são ilustrativas de alguns casos de hipotonia de mecanismo intra-ocular. Enquanto que no glaucoma, a perda funcional é insidiosa (o que pode ser atribuído à resistência das células ganglionares da retina e do disco óptico à Po elevada), na hipotonia ocular, a perda funcional é muito mais rápida, podendo também ser irreversível (poder-se-ia atribuí-la à pouca resistência dos cones à Po muito baixa e/ou à alteração do fluxo axoplásmico e sofrimento retiniano, particularmente das células ganglionares e seus axônios). Assim sendo, urge, na hipotonia ocular como no glaucoma, o diagnóstico e o tratamento precoces. A etiopatogenia da hipotonia ocular, às vezes, não é difícil de ser estabelecida, principalmente quando é possível comprová-la como na hiperfiltração de uma bolsa fistulante, na deiscência de sutura, na perfuração ocular, etc, cuja repercussão ocorre inicialmente no segmento anterior (atalamia, catarata, etc). Porém, quando o mecanismo da hipotonia é intra-ocular, em geral devido a uma uveíte, um trauma contuso ou cirúrgico (ciclodiálise, cirurgia de glaucoma, cirurgia de catarata, cirurgia vítreo-retiniana, etc), os métodos propedêuticos convencionais nem sempre permitem estabelecer a sua verda-

Ocular:
co e Tratamento Precoces

deira etiopatogenia. É justamente nesses casos que se deve lançar mão da biomicroscopia ultra-sônica que certamente ajudará no esclarecimento do substrato intra-ocular da hipotonia – edema, hipotrofia e/ou atrofia do corpo ciliar, efusão supraciliar, descolamento ciliocoroidiano primário ou tracional (secundário a uma vitreociliopatia). Portanto, diferentemente do glaucoma, cuja causa ainda é, de todos, desconhecida, o mecanismo intra-ocular da hipotonia pode e deve ser elucidado o mais rápido possível através da biomicroscopia ultra-sônica, o que proporcionará ao oftalmologista a escolha do tratamento racional que poderá evitar a perda funcional ou, pelo menos remediá-la, se for instituído em tempo hábil. Com relação ao tratamento, as duas entidades – glaucoma e hipotonia – também se contrapõem em vários aspectos. Para o tratamento do glaucoma, embora ainda não exista uma droga ideal, pelo menos dispõe-se atualmente de várias opções, desde a centenária pilocarpina, as drogas adrenérgicas (como os beta-bloqueadores), os inibidores tópicos da anidrase carbônica, os análogos das prostaglandinas, até chegar-se às drogas que já começam a serem empregadas na neuroproteção. O mesmo não se pode dizer em relação às opções de tratamento para a hipotonia

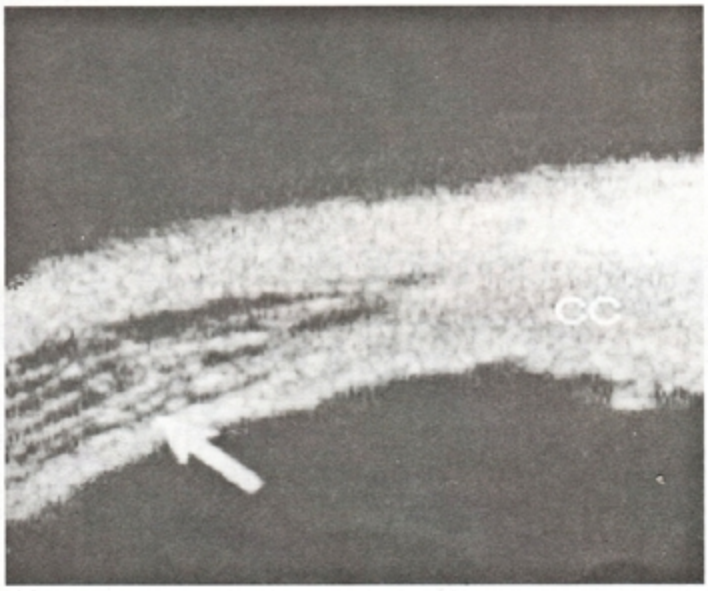

Fig. 2 a – Imagem mostrando descolamento ciliocoroidiano circunferencial pós-trabeculectomia simples (sem antimitótico).

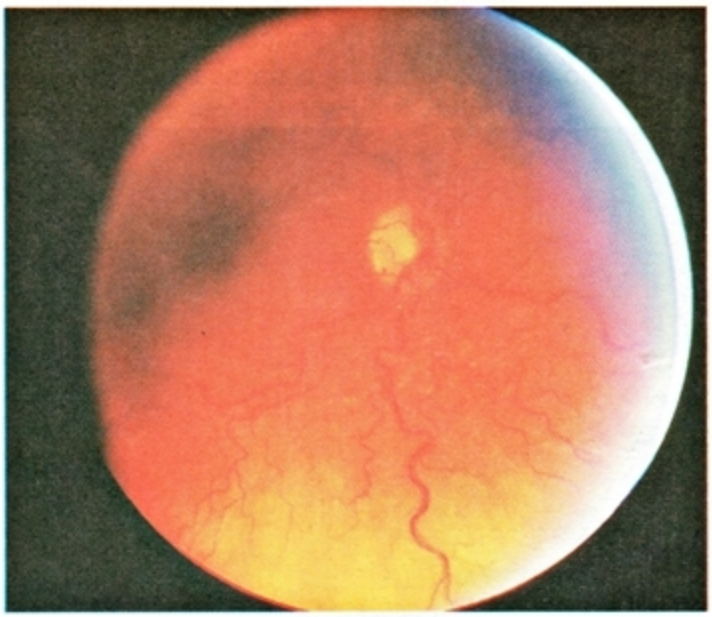

Fig. 2 b – Retinografia mostrando maculopatia hipotônica e dobras coriorretinianas (6 meses após a instalação da hipotonia do mesmo paciente).

ocular para a qual, similarmente, também ainda não existe uma droga ideal. Se a hipotonia for secundária, por exemplo, à hiperfiltração por uso de antimitóticos na cirurgia do glaucoma, as opções de tratamento (injeção de sangue autólogo, sutura de Palmberg, etc) deixam ainda a desejar. Na hipotonia cujo mecanismo é intra-ocular (edema do corpo ciliar, com ou sem efusão supraciliar, ciclodiálise, descolamento ciliocoroidiano primário ou tracional, o tratamento a ser instituído dependerá da patologia de base, que, atualmente, é elucidada pela biomicroscopia ultra-sônica. Por exemplo, na presença de inflamação intra-ocular, em geral, uma uveíte, causadora de uma disfunção do corpo ciliar (edema do corpo ciliar com ou sem efusão supraciliar), está indicado, inicialmente, o tratamento convencional com ciclopléglicos e corticosteróides tópicos e sistêmicos, às vezes em altas doses. Drogas como a ibopamina a 2% necessitam ainda serem avaliadas quanto à duração e manutenção da sua eficácia. Não havendo resposta ao tratamento clínico, o procedimento cirúrgico a ser adotado dependerá dos achados da biomicroscopia ultra-sônica. Deve-se tentar a drenagem do fluido supracoroidiano com injeção

intracamerular de substância viscoelástica nos casos de descolamento ciliocoroidiano com extensa efusão supraciliar; a fotocoagulação (laser de argônio) da esclera, corpo ciliar e raiz da íris ou a ciclopexia direta com sutura do corpo ciliar à esclera na hipotonia causada por ciclodiálise e a vitrectomia com a remoção de membranas periciliares nos casos de descolamento ciliocoroidiano secundário a vitreociliopatia. Por último, é importante realçar certa semelhança na evolução e no prognóstico do glaucoma e da hipotonia. O glaucoma é uma doença crônica no sentido verdadeiro da sua evolução, ou seja, quanto mais tempo a Po mantém-se elevada, maiores serão os danos causados e menores serão as chances de sucesso do tratamento clínico e/ou cirúrgico. Na hipotonia ocular, ocorre o mesmo, porém, em geral de maneira bem mais rápida, ou seja, quanto mais tempo a Po mantém-se baixa, maiores serão os danos causados e menores serão também as chances de sucesso do tratamento clínico e/ou cirúrgico. Faz-se mister, portanto, toda a atenção ao diagnóstico e tratamento precoces de ambas as entidades.

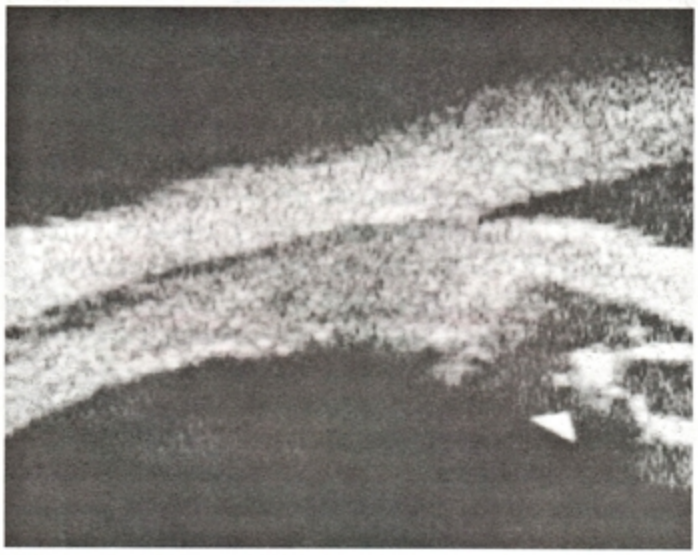

Fig. 3 a - Imagem mostrando descolamento ciliocoroidiano circunferencial pós-facectomia com implante de lente intra-ocular.

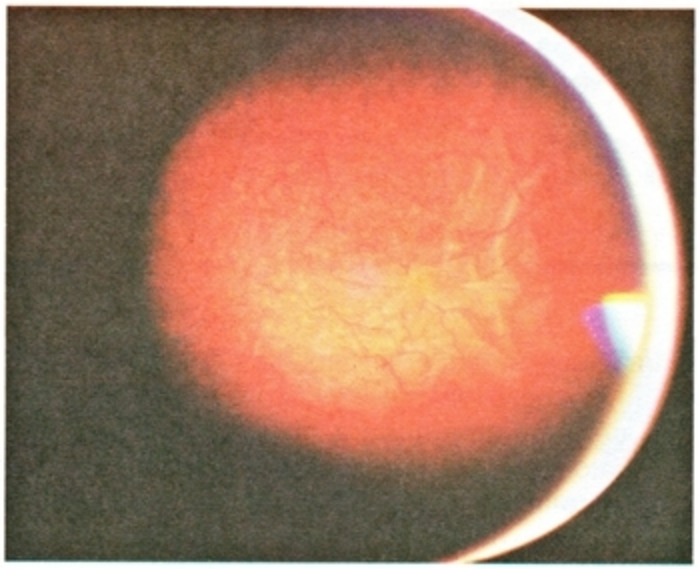

Fig. 3 b - Retinografia mostrando maculopatia hipotônica e dobras coriorretinianas (6 meses após a instalação da hipotonia do mesmo paciente).

SEU PACIENTE COM GLAUCOMA QUER CONTINUAR VENDO A VIDA.



SÓ DEPENDE DE VOCÊ!

BETOPTIC® S

Betaxolol 0,25%

O ÚNICO QUE PRESERVA O CAMPO VISUAL.

BETOPTIC® S

Alcon BRASIL

Ligação Gratuita 0800-155554
www.alconlabs.com

Resumo de Artigos

Efeito aditivo na redução da pressão intra-ocular do latanoprost a associação de dorzolamida e timolol

Autores: Remo Susanna Júnior, Marcelo Teixeira Nicolela, Eliza Olga.
Publicado na Revista Brasileira de Oftalmologia, 57: 129-134, 1998.

Quarenta e quatro pacientes portadores de glaucoma crônico simples foram selecionado consecutivamente por apresentarem Po acima dos valores que seriam desejáveis em função da aparência do disco óptico e do campo visual (target pressure). Todos os pacientes estavam em uso de dorzolamida bid e timolol 0,5% bid há pelo menos quatro meses. As Po basais foram avaliadas através de curvas tencionais com medidas realizadas às 8:30, 11:30, 14:30 e 18:00 horas. Foi adicionado uma gota de latanoprost a este regime medicamentoso por 7 dias e realizada nova curva tensional à semelhança da anterior.

Houve redução adicional da Po máxima, média e mínima da curva tensional de 17,1%, 16,0% e 17,0%, respectivamente. Em 41,5% a redução pressórica foi superior a 20,0% sugerindo que esta combinação de drogas terá um papel importante no tratamento do glaucoma e na redução das indicações cirúrgicas do mesmo.

Efeitos na Hemodinâmica Retrobular Arterial com o uso de Betaxolol e Timolol no Glaucoma de Pressão Normal

Autores: Harris, A.; Spaeth, G.L.; Sergott, R.C.; Katz, L.J.; Cantor, L.B. & Martin, B.J.
Publicado: American Journal of Ophthalmology 1995; 120:168-175

Objetivo: Sabe-se que drogas ß- bloqueadoras diminuem a pressão intraocular. A questão, com relação à ação destas drogas na hemodinâmica orbitária, seja de forma direta ou indireta, é de grande importância para os pacientes com glaucoma de pressão normal que devem ter algum grau de vasoespasmo reversível.
Métodos: Comparamos o efeito de drogas ß-Bloqueadoras seletivas (Betaxolol) e não seletivas (Timolol) nas velocidades de fluxo (determinadas por *color Doppler*) em vasos orbitários de treze pacientes com glaucoma de pressão normal (idade média, 62±3 anos; pressão intraocular média, 15±2 mmHg). Foi realizado um estudo duplocego cruzado com um tratamento medicamentoso de um mês, e remoção de três semanas antes do uso da segunda droga.
Resultados: Nenhuma droga alterou o pico de velocidade sistólica em qualquer dos quatro vasos estudados (artérias central da retina, ciliares posteriores temporal e nasal, e oftálmica). Adicionalmente, Timolol não alterou a velocidade diastólica final ou o índice de resistência (definido como [Pico de velocidade menos a velocidade diastólica final] dividido pelo pico de velocidade diastólica final) em nenhum dos vasos testados. Em contraste, o Betaxolol tendeu a aumentar a velocidade diastólica final e a diminuir o índice de resistência: a média da velocidade diastólica final dos quatro vasos aumentou 30% (P=.08), e a média do índice de resistência dos quatro vasos diminuiu significativamente (P=.04). Essas reduções no índice de resistência ocorreram apesar do Betaxolol, em contraste ao Timolol, não ter diminuido significativamente a pressão intraocular.
Conclusão: Esses resultados sugerem que, em pacientes com glaucoma de pressão normal, ß-Bloqueadores seletivos (Betaxolol) devem ter efeitos vasorelaxantes independente de qualquer influência na pressão intraocular, enquanto que ß-Bloqueadores não seletivos (Timolol) diminuem a pressão intraocular sem aparentemente alterar a hemodinâmica orbitária.

Implantes para Glaucoma

Dr. João Antonio Prata Jr.
Mestre, Doutor, Chefe do Setor de Glaucoma UNIFESP - Escola Paulista de Medicina.
Orientador da Pós-graduação Depto. Oftalmologia UNIFESP-EPM.

Atualmente os implantes para glaucoma são opções terapêuticas plenamente incorporadas a prática diária do tratamento de glaucomas refratários. Tais dispositivos permitem o controle de formas severas de glaucoma, que no passado não apresentavam tratamento cirúrgico eficaz[1].

Constituem-se de dispositivos artificiais, construídos com materiais de baixa atividade biológica, utilizados com a finalidade de criar uma rota alternativa para a drenagem do humor aquoso para o espaço subconjuntival posterior, onde a possibilidade de erosão do implante, bem como, a resposta fibroblástica são menores[1,3].

Basicamente, todos os implantes atuais apresentam em comum a presença de um pequeno tubo de silicone para inserção intra-ocular ligado a uma porção posterior de forma variável, que servirá de molde para a formação da bolha filtrante posterior. Esta bolha é formada após duas a três semanas de pós-operatório quando toda a porção posterior do implante é envolvida por uma cápsula fibrosa de espessura variável. É justamente essa cápsula que controla a drenagem de aquoso por onde o aquoso difunde-se passivamente. Até que ocorra a formação da bolha filtrante (cápsula), há a necessidade da adoção de medidas que evitem a filtração excessiva de humor aquoso e as decorrentes hipotensão severa e atalamia[1,5].

Alguns fatores influenciam na função da bolha filtrante tais como, a permeabilidade da cápsula ao redor do implante, a área da porção posterior do implante utilizado e o nível de pressão hidrostática[2,3,5]. Com base nestes conhecimentos, tem-se buscado melhorar a eficácia dos implantes. Estudos experimentais e clínicos indicam que implantes de maior área associam-se a melhor controle da Po que implantes menores (p.ex. Molteno simples x Molteno duplo)[2]. Ao o que tudo indica, os melhores resultados são obtidos com implantes com área em uma superfície ao redor de 200mm². Quanto a permeabilidade da cápsula, estudos experimentais indicam que o uso de mitomicina C (MMC) intra-operatória origina cápsulas mais permeáveis com melhor função[3]. Entretanto, apesar de resultados clínicos iniciais satisfatórios com o emprego da MMC em implantes para glaucoma, estudos sugerem que a longo prazo não há diferença estatisticamente significativa.

No mercado brasileiro encontram-se disponíveis os implantes de Molteno (134mm²), Susanna (176mm²) e o de Ahmed (184mm²). Os dois primeiros não possuem restritores de fluxo. Uma outra opção é o implante de Schocket modificado, que pode ser construído a partir de um fragmento de buckle escleral e um tubo de silastic[4]. A escolha do implante depende da sua disponibilidade, custo e principalmente da área de sua porção posterior.

Quanto a técnica cirúrgica, alguns pontos merecem destaque. Para o bom funcionamento do dispositivo é fundamental que a sua porção posterior seja posicionada a pelo menos 10-11mm do limbo cirúrgico (atrás da inserção dos músculos retos). Outro ponto importante refere-se a cirurgia em afácicos com cápsula aberta. Nestes a vitrectomia tem que ser ampla, havendo a necessidade de abordagem via pars-plana, mesmo que o tubo seja posicionado na câmara anterior. Ainda não há justificativa para a não colocação do enxerto de esclera conservada sobre o trajeto do tubo.

Para a prevenção da hiperfiltração nos primeiros dias de pós-operatório, várias opção estão disponíveis. Todas visam restringir o fluxo de aquoso por um tempo suficiente para que ocorra a formação da cápsula ao redor do implante. Assim, pode-se proceder a ligadura total do tubo, cirurgia em dois tempos e mais recentemente, o uso de implantes dotados com restritores de fluxo. A ligadura total do tubo é realizada no momento da sua implantação com fio absorvível, geralmente vycril 6 ou 7-0. O tempo necessário para sua absorção, coincide com a formação da cápsula ao redor do implante. Caso haja alguma demora na abertura espontânea de ligadura, essa pode ser localizada com o uso de lentes de Hoskins ou Ritch e lisada com o laser de argônio. Para isto é importante que a ligadura seja posicionada perto da porção posterior do implante, posteriormente ao recobrimento com enxerto de esclera. Outra opção, é a ligadura total da extremidade anterior do tubo, dentro da câmara anterior, com fio de prolene, que no momento desejado pode ser rompido com o laser de argônio. Outra opção, é a cirurgia em dois tempos, ou seja, a porção posterior do implante é posicionada no espaço subconjuntival posterior e por volta de duas semanas no mínimo, o tubo é posicionado no meio intra-ocular. Essa técnica é muito útil quando em casos onde suspeita-se de um descontrole futuro da pressão intra-ocular (p. ex. paciente com filtrante prévia, Po controlada, a ser submetido a ceratoplastia penetrante). Ainda, podem ser empregados restritores de fluxo, sendo que no mercado brasileiro, encontra-se disponível o implante de Ahmed. Cuidados especi-

ais devem ser tomados quando do uso destes dispositivos, tendo em vista que suas características não são de válvulas verdadeiras, mas som de restritores de fluxo[5]. Assim, alguma medida adicional deve ser tomada para a prevenção de hipotonia. Neste aspecto, é muito útil o preenchimento da câmara anterior com de viscoelásticos e ou ar no final da cirurgia.

As indicações dos implantes para glaucoma residem naquelas situações onde outras técnicas já se mostraram ineficazes ou o prognóstico da cirurgia convencional é reservado (p. ex. glaucoma associado às afacia). Frente a um caso de glaucoma refratário, os pontos de importância para a decisão entre uma trabeculectomia com MMC ou implantes para glaucoma são o estado da conjuntiva e a condição de preservação da arquitetura do segmento anterior do olho. Por exemplo, a preferência recai sobre os implantes em casos onde a conjuntiva mostra-se extremamente fibrosada, reduzindo o prognóstico da trabeculectomia na presença de estafilomas anteriores e olhos com significativas modificações como afacia, e sinéquias.

Diversos autores salientam a eficácia dos implantes para glaucoma no controle das mais diversas formas de glaucomas refratários. No Setor de Glaucoma da Universidade Federal de São Paulo – Escola Paulista de Medicina, uma revisão incluindo casos com pelo menos seis meses de pós-operatório submetidos a cirurgia com implantes para glaucoma mostrou que em torno de 67% dos casos apresentavam Po<21mmHg após quase dois anos de acompanhamento, com aproximadamente 47% de redução percentual média da Po.

Quanto às complicações, as principais relacionam-se a detalhes técnicos. Nos primeiros dias de pós-operatório, a principal é a hipotensão, já anteriormente discutida. Erosão do trajeto do tubo é evitada através do enxerto de esclera. Extrusão do implante é rara e quando ocorre deve-se ao posicionamento anteriorizado da porção posterior. Toque endotelial da porção anterior do tubo geralmente decorre de trajeto anteriorizado ou tubo longo, que quando presentes, merecem revisão cirúrgica. Vale ressaltar a hipertensão intra-ocular que surge em aproximadamente 30-40% dos casos, em torno de duas a três semanas da abertura do tubo, que geralmente é confundida com falência precoce. Nesses casos deve-se adotar conduta espectante, tendo em vista que essa hipertensão geralmente desaparece em poucos dias.

Na maioria dos casos, o insucesso da cirurgia decorre da formação de cápsulas muito espessas, sendo preferível a colocação de um segundo implante em outro quadrante à revisão cirúrgica.

Referências bibliográficas:

1. Sidoti. P., Baerveld G. – Glaucoma drainage implants. Cur. Op. Ophthalmol., 5:59-98, 1994.
2. Prata JAJr., Mermoud A, La Bree L, Minckler DS. Surface Area of Glaucoma drainage Implants and Perfusion Flow Rates in Rabbit Eyes. J. Glaucoma, 4:274-80, 1995.
3. Prata JAJr., Santos RCR, Minckler DS. In-Vitro and In-vivo Flow Characteristics of Glaucoma Drainage Implants. Ophthalmology, 102:894-904, 1995.
4. Omi CA., Almeida GV, Cohen R.: Mandia C.Jr; Kwitko S. – Modified Schocket implant for refractory glaucoma. Experience of 55 cases. Ophthalmology, 98:211-14, 1991.
5. Prata JAJr., Minckler DS., Mermoud A. Baerveldt G. Effects of Intraoperative Mitomycin-C on the Function of Baerveldt Glaucoma Drainage Implants in Rabbits. J. Glaucoma 5:29-38, 1996.

Leitura recomendada:

Glaucoma. Biblioteca Brasileira de Oftalmologia. José Francisco Pinheiro Dias. Ed. Cultura Médica.

Xalatan
solução de latanoprost a 0,005%

MONOTERAPIA OU EM COMBINAÇÃO NO TRATAMENTO DO GLAUCOMA

NÃO NECESSITA REFRIGERAÇÃO APÓS ABERTURA DO FRASCO POR ATÉ 6 SEMANAS

Com apenas uma gota ao dia, à noite, controla a pressão intra-ocular durante 24 HORAS.[1,2]

1 gota ao dia, à noite.

REFERÊNCIAS BIBLIOGRÁFICAS:
1- Watson P. Stjernschantz J. Um estudo randômico, duplo-mascarado, de 6 meses, comparando latanoprost e timolol em casos de glaucoma de ângulo aberto e hipertensão ocular. Ophthalmology, 1996; 103: 126-137.
2- Camras CB e grupo de estudo sobre o latanoprost nos EUA. Comparação entre latanoprost e timolol em pacientes com hipertensão ocular e glaucoma: estudo duplo-mascarado, com duração de 6 meses, multicêntrico nos Estados Unidos. Ophthalmology, 1996; 103-147.

Pharmacia &Upjohn

Xalatan 0800550502 SERVIÇO DE ATENDIMENTO AO CONSUMIDOR

SAC Serviço de Atendimento ao Consumidor 0800.5505.04

CASO CLÍNICO DE PACIENTE COM GLAUCOMA PRIMÁRIO DE ÂNGULO ABERTO

1A - Retinografia mostrando neuropatia óptica glaucomatosa avançada (OD).



1B - Campimetria computadorizada acromática do olho direito, realizada com estímulo branco em fundo branco (observar a preservação de parte do quadrante temporal inferior).



1C - Campimetria computadorizada cromática do olho direito, realizada com estímulo azul em fundo amarelo (observar a ausência de resposta no quadrante temporal inferior, presente na campimetria acromática).

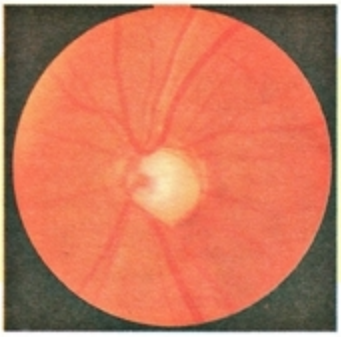

2A - Retinografia mostrando fosseta adquirida localizada no quadrante temporal inferior (OE).

2B - Campimetria computadorizada acromática do olho esquerdo apresenta escotomas localizados no quadrante nasal superior.

2C - Campimetria computadorizada cromática do olho esquerdo com acentuação dos escotomas localizados no quadrante nasal superior (degrau nasal). Demonstrando, neste caso, a maior sensibilidade da campimetria cromática na detecção das perdas de fibras retinianas no glaucoma.

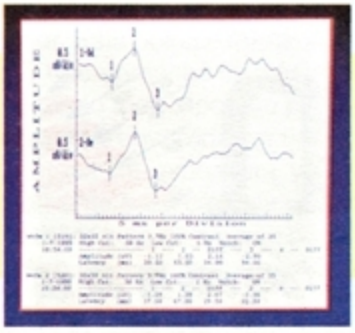

3A - Eletrorretinograma com estímulo padrão (PERG) de paciente normal.

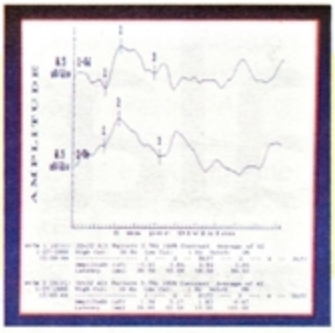

3B - PERG do paciente com glaucoma, observar a diminuição das amplitudes quando comparado com o exame 3A.

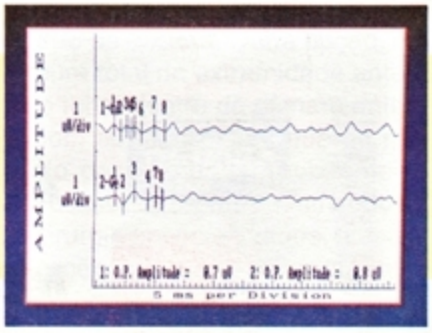

3C - Potenciais oscilatórios do PERG do paciente com glaucoma, observar a diminuição da amplitude em AO.

Documentação do Dr. Marcelo Palis Ventura, Professor Assistente da Universidade Federal Fluminense, Responsável pelo Departamento de Glaucoma, HUAP-UFF.

EXPEDIENTE

Editores: Riutiro Yamane, Marcelo Palis Ventura, José Francisco Pinheiro Dias

Colaboradores: Dr. Geraldo Vicente de Almeida, Dr. Homero Gusmão de Almeida, Dr. João Antônio Prata Jr., Dr. Sebastião Cronemberger, Dr. Marcelo Palis Ventura e Dra. Mara Lúcia Fontes.

Redação e Publicidade:
LK Assessoria e Promoções Ltda.
Rua Gal. Argolo, 113 - São Cristóvão - Rio de Janeiro - RJ
CEP 20921-390 - Tel.: (021) 580-9297
Fax: (021) 589-6751 - E-mail: lk@antares.com.br

Editoração, Arte-Final e Fotolito:
Tiffany Produções Gráficas e Editoriais Ltda.
Av.Guilherme Maxwell, 525 - Sl.103 - Bonsucesso
Telefax: (021) 560-3697

Impressão: Gráfica Minister - Tel.: (021) 580-8040

Tiragem: 9.000 exemplares

Publicação: Quadrimestral

A SBG não se responsabiliza pelos artigos assinados. Os textos publicados não exprimem necessariamente a opinião do informativo.